



## Evaluation of the effectiveness of Sambucus Ebulus in comparison with the silver sulfadiazine in burn wound

### Abstract

### Article Info

**Introduction:** Burns is one of the most common problems in countries. Burn wounds are very different from other wounds. There are often obstacles to successful healing, so the wound healing process often does not result in uniform skin. The use of medicinal plants to treat burn wounds has a long history. In this study, the effects of Sambucus ebulus comparison with silver sulfadiazine on burn wound healing were investigated.

**Materials and Methods:** In this study, adult male Wistar rats weighing about 300 g were used. The rat was randomly divided into 3 groups. Wounds were caused on the back of the animals. The treatment group was treated with 10% ointment of Sambucus ebulus and the other treatment group was treated with silver sulfadiazine; They were treated for 21 days. Finally, wound healing on days 7, 14, and 21 was studied and the information obtained was statistically analyzed using GraphPad Prism software.

**Results:** Examination of wounds on days 7, 14, and 21 showed that 10% ointment of Sambucus ebulus could significantly improve wound healing parameters including wound size, epithelial thickness compared to the control group and silver sulfadiazine.

**Discussion & Conclusion:** The results of this study showed that Sambucus ebulus have significant effects on the healing of burn wounds and can be considered as a factor in future supplementary studies in the field of burn wound treatment.

**Keywords:** Wound healing, Burn, Ebulus, Silver sulfadiazine

### Authors:

Mitra Yousefpour <sup>1\*</sup>

Danial Asadpour <sup>2</sup>

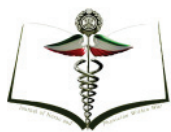Laya Ghahari <sup>3\*</sup>

### Affiliations

1-Physiology Department-medical school- Aja University of Medical sciences  
yousefpour\_mi@yahoo.com

2-MD-Aja Uni- Aja University of Medical sciences  
dr.danialasadpour@gmail.com

3-\* Anatomy Department-medical school- Aja University of Medical sciences  
l.ghahari@ajaums.ac.ir



## بررسی میزان اثرگذاری عصاره گیاه آقطی در مقایسه با اثر سیلور سولفادیازین در سوختگی درجه دو

### اطلاعات مقاله

### چکیده

دکتر میترا یوسف پور<sup>۱</sup>  
دکتر دانیال اسدپور<sup>۲</sup>  
دکتر لعیا قهاری<sup>۳\*</sup>

**مقدمه:** سوختگی یکی از مشکلات شایع در کشورها بوده و یافتن ماده ای که بتواند علاوه بر ترمیم عوارض کمتری داشته باشد، بسیار با اهمیت است. استفاده از گیاهان دارویی جهت درمان زخم های سوختگی سابقه دیرینه دارد. در این مطالعه اثرات گیاه آقطی را با پماد سیلورسولفادیازین بررسی کردیم.

**مواد و روش ها:** در این مطالعه از موش های صحرایی نر بالغ نژاد ویستار با وزن حدود ۳۰۰ گرم استفاده گردید. موش ها به صورت تصادفی در ۳ گروه قرار گرفتند. سپس سوختگی درجه ۲ در پشت حیوانات ایجاد گردید. زخم های گروه درمان با پماد ۱۰٪ تهیه شده از عصاره گیاه آقطی و گروه درمان دیگر با پماد سیلورسولفادیازین؛ به مدت ۲۱ روز تحت درمان قرار گرفتند. گروه کنترل هیچ پمادی دریافت نداشت. در نهایت میزان ترمیم زخم ها در روزهای ۷، ۱۴ و ۲۱ مورد مطالعه قرار گرفت و اطلاعات به دست آمده با استفاده از نرم افزار GraphPad Prism به روش آماری One-Way-ANOVA بررسی شد.

**نتایج:** بررسی زخم ها در روزهای ۷، ۱۴ و ۲۱ نشان داد که پماد ۱۰٪ برگ گیاه آقطی به طور معنی داری می تواند بهبود شاخص های درمانی زخم شامل وسعت زخم، ضخامت اپیتلیوم نسبت به گروه کنترل و گروه درمان سیلورسولفادیازین را افزایش دهد.

**بحث و نتیجه گیری:** نتایج این مطالعه نشان داد که استفاده از گیاه آقطی در بهبود زخم های سوختگی اثرات قابل توجهی داشته و می تواند در مطالعات تکمیلی آینده در زمینه درمان زخم سوختگی مورد توجه قرار گیرد.

**کلمات کلیدی:** زخم سوختگی، گیاه آقطی، سیلورسولفادیازین

### وابستگی سازمانی نویسندگان

- ۱- دپارتمان فیزیولوژی، دانشکده پزشکی دانشگاه علوم پزشکی آجا
- ۲- دانشکده پزشکی دانشگاه علوم پزشکی آجا
- ۳- دپارتمان آناتومی، دانشکده پزشکی دانشگاه علوم پزشکی آجا

## مقدمه

آسیب های ناشی از سوختگی از جمله حوادث تروماتیک می باشند که با اثرات سیستمیک و موضعی متعددی همراه است. در این بین التیام زخم پوستی روندی است که با هماهنگی بافت ها، سلول ها و فاکتورهای مختلف صورت می گیرد (۱، ۲).

درمان های دارویی زیادی برای سوختگی مورد استفاده قرار می گیرند. استفاده از گیاهان دارویی در درمان سوختگی از دیرباز مورد توجه بوده و در بسیاری از کشورها و همین طور ایران سابقه دیرینه دارد (۳).

بررسی اثر بخشی گیاهان دارویی مورد استفاده در درمان سوختگی (۴، ۵) نیازمند مقایسه اثرات آنها با روش های شناخته شده در مطالعات حیوانی می باشد. این روش ها شامل استفاده از اروهایی همچون سیلورسولفادیاژین (۶-۹)، جنتامایسین (۱۰)، تتراسایکلین و پماد آلفا (۱۱) می باشد.

گیاه آقطی با نام علمی *Sambucus ebulus* و نام بومی آقطی از خانواده Adoxaceae است که در جنگل ها و سواحل شمالی ایران به وفور یافت می شود. در طب سنتی از برگ، ریزوم و میوه این گیاه بصورت موضعی یا خوراکی برای درمان بیماری های مختلف مانند التهاب، تب روماتیسم، عفونت، ادم، گلودرد، آرتريت، نیش زنبور و مار بطور متداول استفاده می شود. مطالعات فارماکولوژیکال بسیاری هم بر روی این گیاه انجام شده که بیانگر اثرات ضدالتهابی، ضد روماتیسم، ضد درد، ضد هموروئید، ضد باکتری و ضد ویروس آن است. همچنین اثرات آن در درمان زخم سوختگی، زخم های عفونی، ادم، اکزما، کهیر و سرماخوردگی گزارش شده است (۱۲، ۱۳).

هدف از انجام تحقیقات در زمینه التیام زخم، دسترسی به شیوه درمانی ایده آل است که موجب می گردد تا آسیب ها در کوتاه ترین زمان ممکن بهبود یابند و در این راستا، کیفیت، طول دوره و سرعت التیام، کم بودن عوارض جانبی داروها و همچنین کاهش هزینه های درمانی مد نظر می باشد.

## مواد و روشها:

## مشخصات حیوانات:

در این مطالعه از موش های صحرایی نر بالغ نژاد ویستار (n=۳۰) با وزن حدود ۳۰۰ گرم استفاده گردید. تمامی حیوانات از مرکز نگه داری و تکثیر حیوانات آزمایشگاهی دانشگاه علوم پزشکی ارتش تهیه شد. حیوانات به مدت یک هفته در شرایط ۱۲ ساعت نور و ۱۲ ساعت تاریکی، رطوبت ۴۵-۵۵٪ و در دمای بین ۲۵-۲۰ درجه سانتی گراد در مرکز آزمایشگاهی حیوانات دانشگاه علوم پزشکی ارتش با کد اخلاق IR.AJAUMS.

REC.1400.074 نگه داری شدند. حیوانات بعد از سپری شدن دوره سازش پذیری با محیط، به طور تصادفی به ۳ گروه ده تایی تقسیم شدند. گروه نرمال، گروه درمان با آقطی و گروه درمان با سیلورسولفادیاژین

## ایجاد زخم سوختگی:

حیوانات با تزریق داخل صفاقی کتامین (۸۰ mg/kg) و زایلازین (۱۰ mg/kg) بیهوش شدند. و سپس در وضعیت پرون روی میز جراحی قرار داده شدند. پس از شیو کردن، پوست در ناحیه پشت و فاصله بین دو کتف با بتادین و الکل ضدعفونی شد سپس با استفاده از روش (۸، ۹) و استفاده از میله فلزی مربع شکل به اندازه یک سانتی متر که در آب جوش ۱۰۰ درجه قرار گرفته به مدت ۵ ثانیه روی پوست پشت گردن حیوان قرار گرفته (۱۴) و سوختگی درجه ۲ به ابعاد ۱×۱ ایجاد گردید. پس از آن به میزان ۳ سانتی متر مکعب محلول نرمال سالین جهت جلوگیری از دهیدراتاسیون به صورت داخل صفاقی به حیوانات تزریق شد. حیوانات تا رفع بیهوشی تحت نظارت قرار گرفته و گرم نگه داشته شدند. روز ایجاد سوختگی روز صفر محسوب شد.

## تهیه عصاره گیاه:

ابتدا گیاه آقطی از منطقه شیرگاه مازندران جمعآوری گردید و با کد هراریوم PMP-370 *Sambucus ebulus* L. (Family Anoxaceae) در مرکز اطلاعات دارویی دانشگاه تهران تایید گردید. گیاه در دمای اتاق و در جریان هوا، دور از نور خورشید خشک و سپس برگ های جوان و سرشاخه های جوان آن توسط آسیاب برقی پودر شد. عصارهگیری گیاه در دانشگاه علوم پزشکی ارتش انجام شد. بدین منظور ۳۰۰ گرم از پودر خشک شده گیاه آقطی را به مدت ۲۴ ساعت در متانول ۹۶ درصد خیسانده به اندازهی که سطح الکل چند سانتیمتر بالاتر از سطح پودر باشد و بر روی دستگاه تکان دهنده (Heidolph unimax 2010, Rotor, Keif, shaker Germany, Chwabach) با سرعت ۹۰ دور در دقیقه قرار گرفت؛ سپس با استفاده از گاز استریل تفاله های موجود از عصاره حذف گردید. با استفاده از کاغذ صافی واتمن (Watmann 0.5 mm, USA, SAMFORD) تحت شرایط مکش توسط پمپ خلأ، عصاره کاملاً صاف شد و مواد اضافی حذف گردید و توسط دستگاه تقطیر در خلأ چرخان (rotary evaporator, Heidolph) تحت فشار منفی در دمای ۳۷ درجه سانتیگراد تغلیظ گردید و حلال الکلی به طور کامل از عصاره جدا شد. عصاره آماده بعد از توزین برای تهیه

$$\times 100 = \frac{\text{مساحت زخم باقی مانده-مساحت زخم اولیه}}{\text{مساحت زخم اولیه}} - \text{میزان بهبودی زخم}$$

شده پاساژ داده شدند و در قالب‌های پارافینی قالب گیری شدند. از قالب‌های فوق برش‌های ۵ میکرومتری بافتی تهیه گردید. برش‌های فوق با رنگ همتوکلسیلین-آئوزین رنگ آمیزی شدند و با میکروسکوپ نوری مورد بررسی قرار گرفتند. جهت تحلیل آماری و مقایسه نتایج داده‌ها در گروه‌های مورد مطالعه از آزمون آماری One-Way-ANOVA استفاده شد. داده‌ها بصورت  $\text{mean} \pm \text{SD}$  بیان شدند و  $p < 0.05$  معنی دار در نظر گرفته شد.

### نتایج

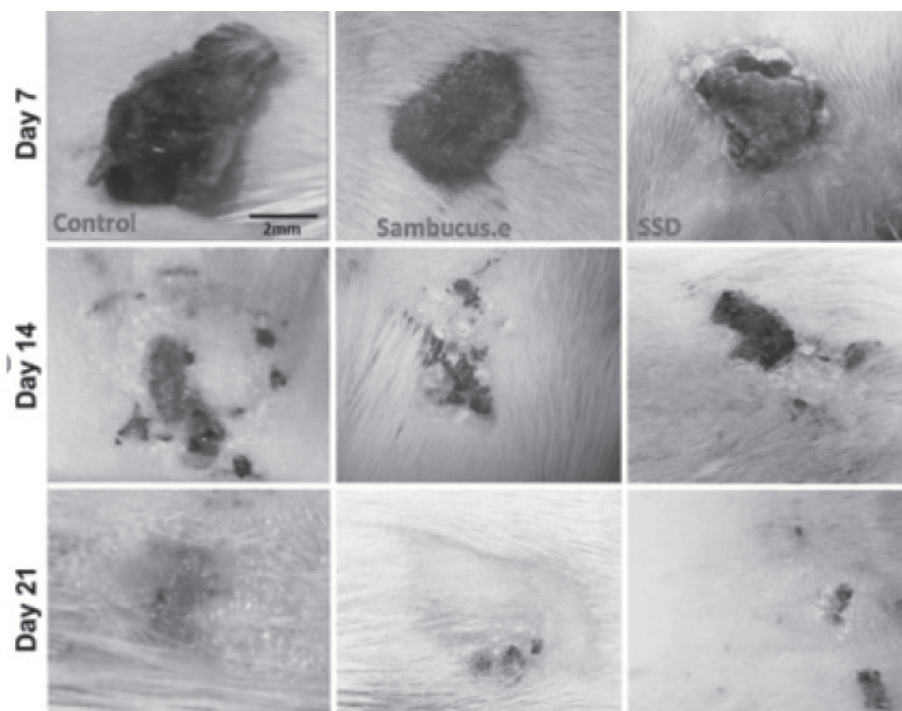
به منظور محاسبه بهبودی زخم در گروه‌های مورد مطالعه، از عکس‌های تهیه شده در ناحیه زخم بوسیله دوربین دیجیتالی (Canon) در روزهای هفتم، چهاردهم و بیست و یکم استفاده شد. بوسیله نرم افزار image J عکس‌ها مقیاس گذاری شدند و مساحت زخم بر حسب میکرومتر مربع محاسبه و با استفاده از فرمول زیر در صد بهبودی زخم محاسبه گردید:

پماد ۱۰ درصد با پایه اوسرین ترکیب شد و پماد درون ظروف استریل دربوشدار تا زمان انجام آزمایش‌ها، در یخچال در دمای ۴ درجه سانتی‌گراد نگهداری شد (۱۵-۱۷) از هر ۱۰۰ میلی لیتر مایع عصاره غلیظ که ۹۰ گرم وزن داشت، ۲/۸ عصاره آماده به دست آمد. برای ساخت پماد ۱۰ درصد با استفاده از اوسرین، ۱۰ گرم از عصاره خالص اقطی در ۱۰۰ گرم اوسرین حل شد که به صورت پماد ۱۰ درصد وزنی فرموله شد.

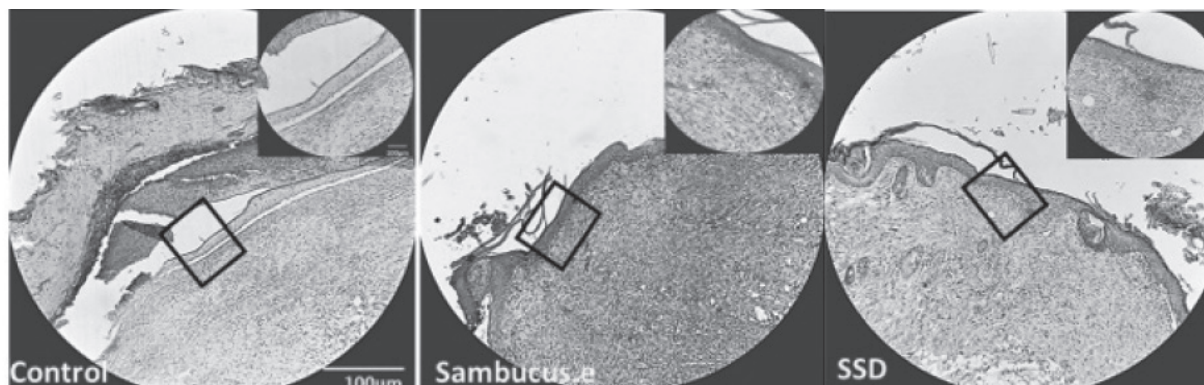
### بررسی درصد بهبودی زخم در طی دوره درمان:

پماد ۱۰٪ گیاه اقطی روزانه به میزان یک گرم به مدت ۲۱ روز بر روی زخم سوختگی حیوان استفاده گردید (۱۴). سپس در روزهای ۷، ۱۴ و ۲۱ از زخم توسط دوربین Canon عکس گرفته و مساحت زخم توسط نرم افزار ImageJ محاسبه شده و درجه بهبودی زخم توسط فرمول  $(\text{مساحت اولیه زخم} / \text{مساحت باقی مانده از زخم} - \text{مساحت اولیه زخم})$  در روزهای ۷، ۱۴ و ۲۱ محاسبه گردید (۱۴).

پس از گذشت ۲۱ روز پوست محل زخم همراه با ۴ میلی متر از پوست سالم اطراف، به وسیله تیغ جراحی از لایه زیرین جدا گردید. جهت بررسی بافتی در فرمالین ۱۰ درصد قرار داده شد. جهت مطالعه بافت شناسی، نمونه‌های تثبیت



شکل ۱ عکس‌های تهیه شده از محل سوختگی در گروه‌های مورد مطالعه بوسیله دوربین دیجیتالی در روزهای ۷، ۱۴ و ۲۱. اختصارات: Sambucus.e: گروه دریافت کننده پماد اقطی؛ SSD: گروه دریافت کننده پماد سیلورسولفادایزین



### بحث:

زخم های سوختگی از نظر پزشکان مورد توجه ویژه قرار می گیرند، زیرا این زخم ها مستعد ابتلا به عفونت، اختلال در روند ترمیم و ایجاد زخم های هیپرتروفیک می باشند و همچنین با افزایش سطح ناتوانی و افزایش خطر مرگ و میر در بین مصدومان همراه می باشد (۱۸). مطالعات متعدد نشان داد که گیاهان طبی با خواص آنتی اکسیدانی می توانند فرایند بهبود زخم را تسریع کنند (۱۴، ۱۹-۲۵). بسیاری از محققان گزارش کردند گیاه آقطی دارای خواص آنتی اکسیدانی بالقوه بوده که بعلت وجود مشتق فلاونوئیدی خاص آن که **quercetin 3-O-glucoside** می باشد، اعمال می گردد (۲۴-۲۷) آقطی یک گیاه چند منظوره است که حاوی تعدادی از متابولیت های متداول شیمیایی فعال و متنوع به ویژه فلاونوئیدها می باشد (۲۸، ۲۹). مطالعات نشان داده است که بازده هر عصاره ۴،۱۲ درصد برای عصاره هگزانی، ۳،۶۸ درصد برای عصاره دی اتیل اتر، ۴،۵۶ درصد برای عصاره اتیل استات، و ۸،۳۲ درصد برای عصاره متانولی بوده است (۳۰). در تحقیقات سونتا در سال ۲۰۱۰ گزارش گردید که ماده موثره عصاره متانولی آقطی **quercetin 3-O-glucoside** می باشد که در ترمیم زخم نقش ایفا می کند (۳۰). بابایی و همکاران در سال ۲۰۱۷ خاصیت برگ ها و قسمت های هوایی گیاه آقطی و گزنه به همراه قسمتی از ریشه آنها را روی زخم معمولی رت بررسی کردند و اعلام داشتند این گیاه بر روی ترمیم زخم نقش داشته و منجر به تسریع در روند ترمیم زخم پوستی شده است (۲۴). ابراهیم زاده و همکاران در سال ۲۰۱۴ اثر لوسیون ۰.۵٪ میوه آقطی را بر روی زخم های ناشی از درماتیت مورد تحقیق قرار داده و اعلام نمودند که این گیاه از نظر آماری در کنترل سوزش، درد، التهاب، خشک شدن زخم، عفونت ها و تسریع بهبود زخم در مقایسه با گروه کنترل

**زخم روز هفتم و چهاردهم:** میزان بهبودی زخم در روز هفتم و چهاردهم در گروه درمانی سیلوسولفادیازین و گروه درمانی پماد ۱۰٪ گیاه آقطی در مقایسه با گروه کنترل افزایش داشت که از لحاظ آماری معنی دار بود. در طی بررسی در این دو روز تفاوت معنی داری در گروه آقطی در مقایسه با گروه سیلوسولفادیازین مشاهده نشد (تصویر ۱).

**زخم روز بیست و یکم:** میزان بهبودی در گروه آقطی در مقایسه با گروه کنترل افزایش معنی داری داشت ( $p < 0.05$ ). در گروه سیلوسولفادیازین درصد بهبودی در مقایسه با گروه کنترل افزایش مشاهده گردید ولی از لحاظ آماری معنی دار نبود. همچنین در همین روز تفاوت معنی داری در گروه آقطی در مقایسه با گروه سیلوسولفادیازین مشاهده شد ( $p < 0.05$ ) (تصویر ۱).

اختصارات: **Sambucus.e**: گروه دریافت کننده پماد آقطی؛ **SSD** گروه دریافت کننده پماد سیلوسولفادیازین

### ارزیابی ضخامت اپیتلیوم:

**ارزیابی زخم ها در روز بیست و یکم:** ضخامت اپیتلیوم در گروه درمان با پماد آقطی نسبت به گروه کنترل، از نظر آماری اختلاف معنی داری وجود نداشت. در حالی که در گروه سیلوسولفادیازین ضخامت اپیتلیوم نسبت به گروه کنترل در روز بیست و یکم افزایش معنی داری مشاهده شد ( $p < 0.05$ ). همچنین ضخامت اپیتلیوم در گروه آقطی در مقایسه با گروه سیلوسولفادیازین افزایش معنی داری مشاهده گردید ( $p < 0.05$ ). (تصویر ۲)

رنگ آمیزی H&E با  $200\mu\text{m}$  Scale bar. اختصارات: **Sambucus.e**: گروه دریافت کننده پماد آقطی؛ **SSD** گروه دریافت کننده پماد سیلوسولفادیازین

موثرتر بوده است (۳۱). در آن مطالعه رگزایی در موارد استفاده از گیاه آقطی مشاهده شده بود که همسو با نتایج پژوهش ما بوده است. آذر درویش پور و همکاران در یک مقاله در سال ۱۳۸۵ به مقایسه دو داروی آنتی باکتریایی، سیلور سولفادiazین و نیتروفورازون، از نظر مدت التیام، میزان عفونت و هزینه درمانی پرداختند که آنالیز آماری، بین دو گروه تفاوت معنی دار از نظر وجود عفونت بر اساس علایم بالینی و همچنین از نظر نتایج میکروب شناسی نشان نداد. همچنین تفاوت معنی دار از نظر زمان ایجاد اپی تلیزاسیون بین دو گروه و گروه کنترل، تعداد روزهای بستری و همچنین میزان هزینه بستری بدست نیامد (۶). در مطالعه ما نیز روند ترمیم زخم در گروه استفاده کننده از پماد سیلور سولفادiazین در مقایسه با گروه های استفاده کننده از آقطی به میزان اندکی نسبت به گروه کنترل افزایش یافته بود.

#### نتیجه گیری:

نتایج این مطالعه نشان می دهد که عصاره گیاه آقطی می تواند به عنوان ماده ای موثر جهت ترمیم و بهبودی زخم های سوختگی مورد استفاده قرار گیرد.

## منابع

- Effect on the Second Degree Burn in the Experimental Mice. *complementary Medicine Journal*. 2012;2(1):111-8.
10. Ghaderi R, Hassanpour M, Saadatjoo A. Comparison of antimicrobial effect of *Cichorium intybus* L. with Gentamicin and Cephalexin. *Journal of Birjand University of Medical Sciences*. 2004;11(4):9-15.
  11. Jahandideh M, Hajimehdipour H, Mortazavi SA, Dehpour A, Hassanzadeh G. Evaluation of the Wound Healing Activity of a Traditional Compound Herbal Product Using Rat Excision Wound Model. *Iranian journal of pharmaceutical research : IJPR*. 2017;16(Suppl):153-63.
  12. Ebrahimzadeh M, Mahmoudi M, Saiednia S, Pourmorad F, Salimi E. Anti-inflammatory and anti-nociceptive properties of fractionated extracts in different parts of *Sambucus ebulus*. *Journal of Mazandaran University of Medical Sciences*. 2006;16(54):35-47.
  13. Ebrahimzadeh M, Nabavi S, Nabavi S. Antioxidant activities of methanol extract of *Sambucus ebulus* L. flower. *Pakistan journal of biological sciences: PJBS*. 2009;12(5):447-50.
  14. Mogosanu GD, Popescu FC, Busuioc CJ, Pop OT, Mogoanta L, Parvanescu H, et al. Effects of a topical preparation containing *Sambuci folium* extract in experimental model of thermal skin burns on rats. *Farmacia*. 2014;62(4):693-703.
  15. Abdollahi A, Fasihi-Ramandi M, Kouhpayeh SA, Najafipour S, Meshkibaf MH, Naghdi M, et al. Antimicrobial effect of 15 medicinal plant species and their dependency on climatic conditions of growth in different geographical and ecological areas of Fars province. *Zahedan J Res Med Sci*. 2012;14(5):34-7.
  16. Zakerin A, Ahmadi E, Fasihi-Ramandi M, Abdollahi S, Molazadeh A, Jafari S, et al. The effects of ecologic condition on antimicrobial activity of endemic herbal extracts in Fars province. *Journal of Fasa University of Medical Sciences*. 2015;5(1):111-9.
  1. Evers LH, Bhavsar D, Mailänder P. The biology of burn injury. *Experimental dermatology*. 2010;19(9):777-83.
  2. Maddaus M, Luketich J, Brunicardi F. *Schwartz's principles of surgery*. NewYork: McGrawHill; 2005.
  3. AFSHAR M, VAFAEI NEZHAD S, SHADI M, GHADERI R. THE IMPORTANT HERBAL PLANTS OF IRANIAN FLORA ON BURN HEALING (REVEIW ARTICLE). *JOURNAL OF GORGAN UNIVERSITY OF MEDICAL SCIENCES*. 2017;19(3 (63) #R00199):-.
  4. Atiyeh BS, Costagliola M, Hayek SN, Dibo SA. Effect of silver on burn wound infection control and healing: review of the literature. *burns*. 2007;33(2):139-48.
  5. Dai T, Huang Y-Y, K Sharma S, T Hashmi J, B Kurup D, R Hamblin M. Topical antimicrobials for burn wound infections. *Recent patents on anti-infective drug discovery*. 2010;5(2):124-51.
  6. Darvishpour A, Lotfi M, Salehi F, Aghazadeh A, hasani A, Aali N. Comparing Dressing with Silver Sulfadiazine and Nitrofurazone on Burn Wound Infection Among the Patients Admitted to the Pediatric Burn Ward in Tabriz, 2005. *Journal of Guilan University of Medical Sciences*. 2007;15(60):42-9.
  7. Ebrahimi M, Daryabeigi R, Shahtalebi MA, Abedini F. Wound dressing of second degree burn by chamomile cream and Silver sulfadiazine cream; the effects on wound healing duration; a triple blind RCT. *Journal of Medicinal Plants*. 2020;19(75):305-11.
  8. malekhosseini A, Ghaffarzadegan R, Alizadeh SA, GR, Reza, Haji Agaei R, Ahmadlou M. Effect of aloe vera gel, compared to 1% silver sulfadiazine cream on second-degree burn wound healing. *complementary Medicine Journal*. 2013;3(1):418-28.
  9. farahani M, Rahzani K, mojtabaei M, Maleki Rad A, Sofian M. The Study of the Olive Oil

- The Topical Effect of *Capparis spinosa* Extract on Burn Wound Healing. *Jundishapur Journal of Natural Pharmaceutical Products*. 2018;13(1):7.
26. Ebrahimzadeh MA, Rafati MR, Damchi M, Golpur M, Fathiazad F. Treatment of *Paederus* Dermatitis with *Sambucus ebulus* Lotion. *Iranian Journal of Pharmaceutical Research : IJPR*. 2014;13(3):1065-71.
27. Jabbari M, Daneshfard B, Emtiazy M, Khiveh A, Hashempur MH. Biological Effects and Clinical Applications of Dwarf Elder (*Sambucus ebulus* L): A Review. *Journal of Evidence-Based Complementary & Alternative Medicine*. 2017;2156587217701322.
28. Ghabaee DNZ, Ebrahimzadeh MA, Akbari J, Amiri FT. WOUND HEALING ACTIVITY OF *SAMBUCUS EBULUS*. *International Journal of Pharmaceutical Sciences and Research*. 2017;8(1):132.
29. Jiménez P, Tejero J, Cordoba-Diaz D, Quinto EJ, Garrosa M, Gayoso MJ, et al. Ebulin from dwarf elder (*Sambucus ebulus* L.): a mini-review. *Toxins*. 2015;7(3):648-58.
30. Süntar IP, Akkol EK, Yalçın FN, Koca U, Keleş H, Yesilada E. Wound healing potential of *Sambucus ebulus* L. leaves and isolation of an active component, quercetin 3-O-glucoside. *Journal of ethnopharmacology*. 2010;129(1):106-14.
31. Ebrahimzadeh MA, Rafati MR, Damchi M, Golpur M, Fathiazad F. Treatment of *paederus* dermatitis with *Sambucus ebulus* Lotion. *Iranian journal of pharmaceutical research: IJPR*. 2014;13(3):1065.
17. Meshkibaf MH, Abdollahi A, Ramandi MF, Sadati SA, Moravvej A, Hatami S. Antibacterial effects of hydro-alcoholic extracts of *Ziziphora tenuior*, *Teucrium polium*, *Barberis corcorde* and *Stachys inflata*. *Koomesh*. 2010;11(4):240-5.
18. Wang Y, Beekman J, Hew J, Jackson S, Issler-Fisher AC, Parungao R, et al. Burn injury: challenges and advances in burn wound healing, infection, pain and scarring. *Advanced drug delivery reviews*. 2018;123:3-17.
19. Nasiri E, Hosseinimehr SJ, Akbari J, Azadbakht M, Azizi S. The Effects of *Punica granatum* Flower Extract on Skin Injuries Induced by Burn in Rats. *Advances in Pharmacological Sciences*. 2017;2017:8.
20. Akbari G, Shahbazfar A, Kianifard D, Rezaei H, Shokrollahi S, Mohebi D. Microscopic Study of the Healing Effects of the Mixture of Olive Oil and Lime Water on the Second Degree Burning in Rats. *journal of ilam university of medical sciences*. 2017;24(6):169-77.
21. Fahimi S, Hajimehdipoor H, Abdollahi M, Mortazavi SA. Burn healing plants in Iranian Traditional Medicine. *Research Journal of Pharmacognosy*. 2015;2(1):53-68.
22. S H-T. Effect of *Arnebia euchroma* root extract on burn wound healing in Balb/c mice. *J Shahrekord Univ Med Sci*. 2013.
23. Somboonwong J, Kankaisre M, Tantisira B, Tantisira MH. Wound healing activities of different extracts of *Centella asiatica* in incision and burn wound models: an experimental animal study. *BMC Complementary and Alternative Medicine*. 2012;12(1):103.
24. Babaei E, Asghari MH, Mehdikhani F, Moloudizargari M, Ghobadi E, Pouya SRH. The healing effects of herbal preparations from *Sambucus ebulus* and *Urtica dioica* in full-thickness wound models. *Asian Pacific Journal of Tropical Biomedicine*. 2017;7(5):421-7.
25. Kalantar M, Goudarzi M, Foruozaandeh H, Siahpoosh A, Khodayar MJ, Koshkghazi SM.