

## گزارش مورد: گزانتوگرانولوم اربیت با درگیری اربیت فوقانی

سعید یادگاری<sup>۱</sup>، سعید سلیمان میگوونی<sup>۲</sup>

۱- مرکز تحقیقات چشم پزشکی، بیمارستان لبافی نژاد، دانشگاه علوم پزشکی شهید بهشتی ۲- مرکز تحقیقات بیماریهای عفونی دانشگاه علوم پزشکی آجا، نویسنده مسئول.

اطلاعات مقاله	چکیده
<b>نوع مقاله</b> گزارش مورد	گزانتوگرانولوم اربیت یک بیماری نادر چشمی است که ممکن است همراه با درگیری سیستمیک باشد. اغلب بیماران با علائم قرمزی چشم و هیفما مراجعه می کنند. در درمان این بیماران، از کورتیکواستروئید موضعی یا سیستمیک با یا بدون درمان جراحی استفاده می شود. در این مقاله یک خانم جوان مبتلا به گزانتوگرانولوم اربیت که با درمان توام طبی و جراحی بهبود کامل پیدا کرد معرفی می گردد.
<b>تاریخچه مقاله</b> دریافت: ۹۶/۲/۳ پذیرش: ۹۶/۴/۱۱	
<b>نویسنده مسئول</b> Email: dr.saeed.meigooni@gmail.com	

### مقدمه

بیماری گزانتوگرانولوم اربیت یک گروه نادر و کمتر شناخته شده از بیماری ها است در هیستولوژی با هیستوسیت های کف آلود لنفوسیت ها، ماکروفاژها و سلول های ژانت توتون شکل مشخص می گردد طیف بیماری از درگیری موضعی تا درگیری گسترده و تهاجمی در ارگان ها که حتی گاهی منجر به مرگ می گردد متفاوت است و به ۴ گروه تقسیم می گردد گزانتوگرانولوم بالغین، گزانتوگرانولوم اطراف چشم همراه با آسم، اردم چستر<sup>۱</sup> و گزانتوگرانولوم نکروزان، این بیماری به علت نادر بودن درمان طبقه بندی شده ندارد (۳-۱). در این گزارش یک مورد بسیار نادر گزانتوگرانولوم اربیت بدون علائم سیستمیک معرفی می شود که با درمان ترکیبی عمدتاً برپایه جراحی درمان شد.

### گزارش مورد

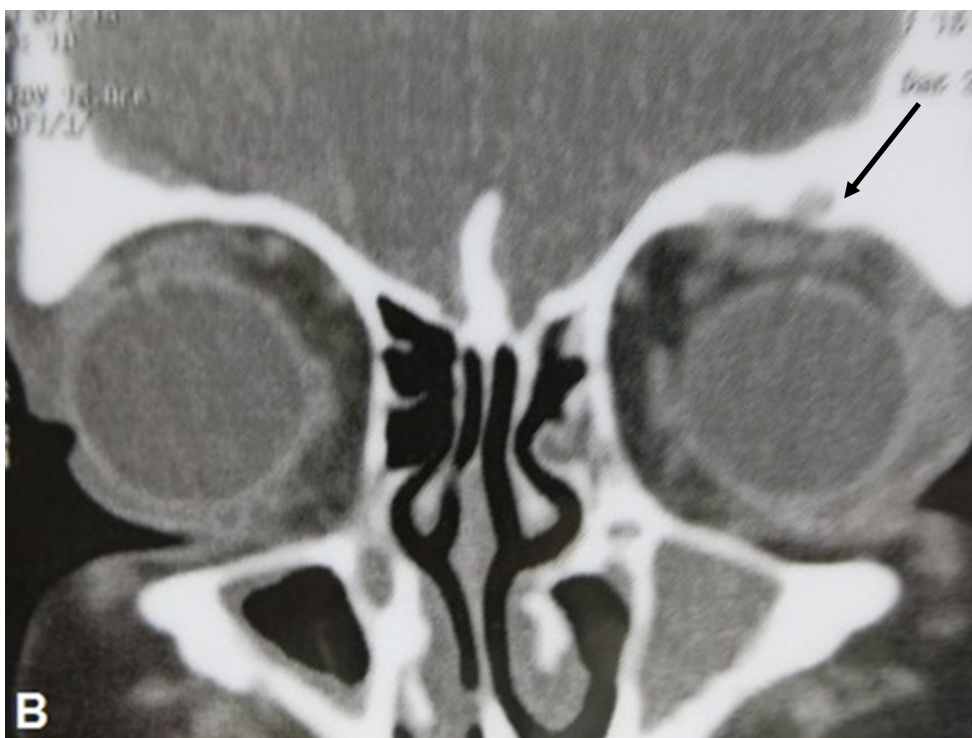
بیمار یک دختر ۱۵ ساله با توده بدون درد پلک فوقانی و افتادگی پلک فوقانی چپ که از ۴ ماه قبل شروع شده بود مراجعه کرد. سابقه بیماری یا مصرف دارو نداشت. در مراجعه اخیر به چشم پزشک آنتی بیوتیک خوراکی، پماد ایترومایسین و قطره فلوکورت برای دوره کوتاه استفاده کرده بود. معاینه عمومی نرمال بوده در معاینه چشم پزشکی توده ای نرم بدون درد در بالای پلک فوقانی لمس می شد و لبه اربیت نامنظم شده بود. ۲ میلی متر پروپتوز چشم چپ داشت و رفلکس قرنیه تا لبه پلک ۱ میلی متر افتادگی پلک نشان می داد. بقیه معاینات چشم پزشکی طبیعی بوده آزمایش سلول های خونی، تست کبد و کلیه و تیروئید طبیعی بود.

از بیمار سی تی اسکن به عمل آمد که در آن، توده غیر یکنواخت با حاشیه نامشخص در قسمت فوقانی اربیت چشم چپ به ابعاد ۱\*۲\*۲ سانتی متر توام با نامنظمی، خوردگی لبه فوقانی اوربیت بدون ارتباط با مجسمه دیده شد. توده های کیستیک بزرگ و کوچک نیز در سینوس ماگزیلاری مشاهده شد (تصویر ۱). در MRI با ماده حاجب، توده کیستیک غیریکنواخت در بالای اربیت توام با تاخیر در جذب کنتراست دیده شد (تصویر ۲). سی تی اسکن سینه و شکم و لگن و تست های فعالیت ریه طبیعی بود.

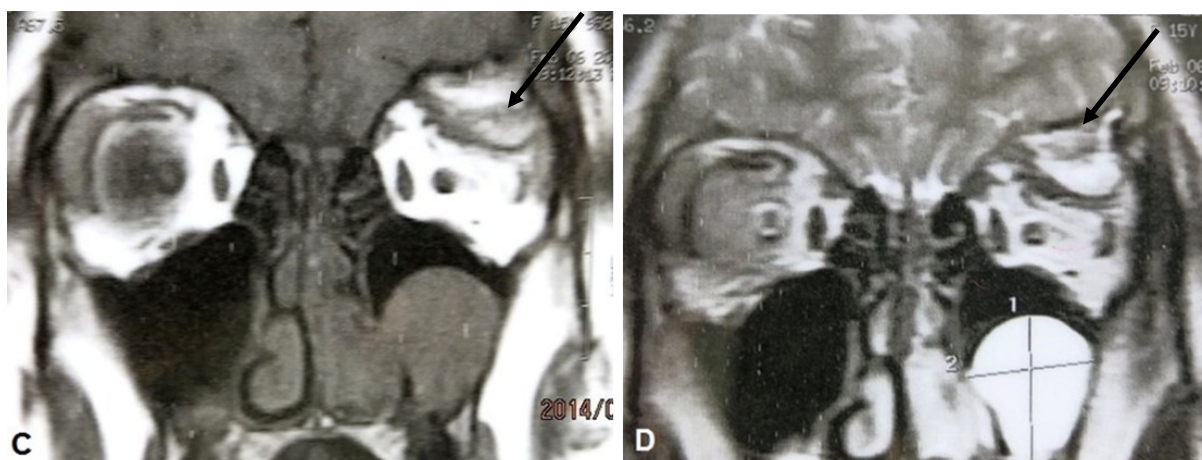
برای بیمار درمان جراحی و اکسیژن توده مد نظر قرار گرفت. در جراحی توده پلک که به ساختمان های اطراف کاملاً چسبیده بود تا حد امکان برداشته شد. داخل کیست مایع کرم رنگ بود که با خون مخلوط شد و امکان ارسال برای پاتولوژی فراهم نشد. پس از جراحی بهبود سریع بود و برجستگی کاملاً برطرف شده و معاینات چشم پزشکی خوب بود. پس از جراحی برای بیمار علاوه بر آنتی بیوتیک خوراکی و قطره چشمی، پردینزولون خوراکی یک میلی گرم به ازای هر کیلوگرم وزن بدن تجویز شد. در هیستوپاتولوژی بافت فیبرو ماسکولار حاوی سلول های متراکم التهابی، لنفوسیت، هیستوسیت های کف آلود، سلول های ژانت توتون و سلول های اپی تلیال دیده شد (تصویر ۳). پروپتوز و پتوز طی ۳ هفته بهبود کامل داشت. و پس از ۸ ماه پیگیری عود دیده نشد.

۱- Erdheim-Chester

تصویر ۱: توده غیر یکنواخت با حاشیه نامشخص در قسمت فوقانی اربیت چشم چپ در سی تی اسکن بیمار



تصویر ۲: توده کیستیک غیر یکنواخت را در بالای اربیت چپ در MRI



#### بحث و نتیجه گیری

درگیری موضعی بدون درگیری سیستمیک داشت. در هیستولوژی نکروز، فیبروز و دجنراسیون دیده نشده اسخوان های بلند ضایعه نداشت، براساس معاینات و آزمایشات نمی شد بیماری را تشخیص داد و فقط پاتولوژی به تشخیص کمک کرد. درمان بیماری تجربی بود. در بعضی موارد گزارش شده برداشت جراحی توده و درمان با کورتون یا تنظیم کننده ایمنی موثر بوده است و گاهی بعد از قطع کورتون عود دیده می شود (۵). استفاده از سایر داروهای کموتراپی ایمنی به علت عوارض جانبی در مراحل اول توصیه نمی شود (۲ و ۶). در بیمار ما برداشت جراحی و کورتون کوتاه مدت برای بهبود کافی بود که در بعضی مقالات این نوع درمان موثر بوده است (۷ و ۸).

گزانتوگرانولوم اوربیت یک بیماری بسیار نادر چشمی است و تجربیات درمانی زیادی در این خصوص وجود ندارد. از جمله در یک گزارش از ۳۰ بیمار مبتلا به گزانتوگرانولوم جوانان با میانگین سنی ۵۱ ماه، شایعترین علائم چشمی عبارت بود از قرمزی چشم و هیفما. شایعترین محل‌های درگیری چشمی به ترتیب عنیبیه، ملتحمه، پلک و شبکیه بود و جهت درمان ضایعات عنیبیه از کورتون موضعی با یا بدون تزریق اطراف چشمی استفاده شده بود و ضایعات پلکی و ملتحمه ای با اکسیزیونال بیوپسی درمان شده بود (۴). در اغلب موارد تشخیص بعد از پاتولوژی مسجل می شود. گاهی درگیری سیستمیک نیز همراه این بیماری گزارش می شود. این بیمار

## References

- 1- Jakobiec FA, Mills MD, Hidayat AA, et al. Periocular xanthogranulomas associated with severe adult-onset asthma. *Trans Am Ophthalmol Soc.* 1993; 91:99–125.
- 2- Sivak-Callcott JA, Rootman J, Rasmussen SL, et al. Adult xanthogranulomatous disease of the orbit and ocular adnexa: new immunohistochemical findings and clinical review. *Br J Ophthalmol.* 2006; 90:602–608.
- 3- Zelger BW, Sidoroff A, Orchard G, et al. Non-Langerhans cell histiocytosis . A new unifying concept. *Am J Dermatopathol.* 1996; 18:490–504
- 4- Samara WA<sup>1</sup>, Khoo CT<sup>1</sup>, Say EA<sup>1</sup>, Saktanasate J<sup>1</sup>, Eagle RC Jr<sup>1</sup>, Shields JA et al. Juvenile Xanthogranuloma Involving the Eye and Ocular Adnexa: Tumor Control, Visual Outcomes, and Globe Salvage in 30 Patients. *Ophthalmology.* 2015 Oct;122(10):2130-8. doi: 10.1016/j.ophtha.2015.06.009. Epub 2015 Jul 16.
- 5- Hammond MD, Niemi EW, Ward TP, et al. Adult orbital xanthogranulomas with associated adult-onset asthma. *Ophthalm Plast Reconstr Surg.* 2004; 20:329–332.
- 6- Smith J R, Rosenbaum J T. A role for methotrexate in the management of non-infectious orbital inflammatory disease. *Br J Ophthalmol* 2001. 85:1220–1224.1224
- 7- Murthy R, Honavar SG, Vemuganti GK, Naik M, Burman S. Isolated giant xanthogranuloma of the orbit. *Indian J Ophthalmol.* 2007; 55:156–8
- 8- Chuka OM, Darlinton AD. Juvenile xanthogranuloma presenting as bilateral non-infiltrative extraconal superior orbital tumour in a 27 year old nigerian woman: features, management and outcome.

## Orbital Xantogranuloma with supra orbital involvement: a case report

Yadegari S (MD), Soleiman-Meigooni S (MD,MPH)\*

### Abstract

Orbital xantogranuloma is a rare ophtalmic disease with systemic involvment in some case. Most of the patients presents with red eye and hyphema. Topical or systemic corticosteroid with or without surgery has been used for treatment of these patients. Here presents a young female with orbital xantogranuloma which was managed by combination of medical and surgical treatment with complete resolving.

---

\*Coresponding Author. Infectious diseases research center AJA University of medical sciences, Tehran, Iran. Email: dr.saeed.meigooni@gmail.com