



## Abdominal hematoma in a patient with Covid-19 infection; Report a case of disease

### Abstract

### Article Info

**Introduction:** Coagulopathy is a relatively common problem in patients with severe Covid-19. In this study, a hospitalized patient with Covid-19 who developed an abdominal hematoma is introduced.

**Case Report:** The patient was a 46-year-old woman who was hospitalized due to Covid-19. On the fifth day of admission, she developed abdominal pain without gastrointestinal symptoms. Abdominal and pelvic ultrasonography showed a mass with an approximate volume of 480 cc on the right and bottom of the midline of the abdomen. The patient underwent laparotomy with suspected ovarian torsion, which was diagnosed abdominal hematoma during surgery. She was discharged with a good condition after successfully removing hematoma and post operation care.

**Discussion & Conclusion:** Considering the frequency of coagulation disorders in Covid-19 patients and the simultaneous administration of anticoagulants in hospitalized patients, bleeding and hematoma should be considered in the treatment process.

**Keywords:** Hematoma, Covid 19

### Authors:

Mohsen Yoosefzadeh <sup>1</sup>

Behruz Shyestezadeh <sup>2</sup>

Saeed Soleiman Meigooni <sup>3</sup>

Seied Mohammad Salehi <sup>2</sup>

Khalil Kazemnia <sup>2</sup>

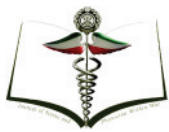### Affiliations

1- Department of surgery, faculty of medicine, Aja University of Medical sciences, Tehran, Iran.

2- Department of surgery, faculty of medicine, Jondishapour University of Medical sciences, Ahvaz, Iran.

E-mail: khak89@gmail.com

3- Infectious diseases research center, Department of surgery, Aja University of Medical sciences, Tehran, Iran.



## هماتوم شکمی در بیمار مبتلا به عفونت کووید-۱۹؛ گزارش یک مورد بیماری

### چکیده

### اطلاعات مقاله

محسن یوسف زاده<sup>۱</sup>  
بهروز شایسته زاده<sup>۲</sup>  
سعید سلیمان میگوئی<sup>۳</sup>  
سیدمحمد صالحی<sup>۲</sup>  
خلیل کاظم نیا<sup>۲</sup>

**مقدمه:** اختلالات انعقادی از مشکلات نسبتاً شایع در بیماران مبتلا به اشکال شدید کووید ۱۹ است. در این مطالعه یک بیمار بستری مبتلا به کووید ۱۹ که دچار هماتوم شکمی شد معرفی می‌گردد.

**گزارش مورد:** بیمار خانم ۴۶ ساله‌ای بود که به دلیل کووید ۱۹ در بیمارستان بستری شد. در روز پنجم بستری دچار درد شکم بدون علائم گوارشی شد. در سونوگرافی شکم و لگن یک توده با حجم تقریبی ۴۸۰ سی سی در سمت راست و پایین خط وسط شکم گزارش شد. بیمار با شک به پیچ خوردگی تخمدان تحت عمل جراحی لاپاراتومی قرار گرفت که در حین عمل هماتوم شکمی تشخیص داده شد. این بیمار به طور موفقیت‌آمیز با خارج کردن هماتوم شکمی و مراقبت‌های بعد از عمل با حال عمومی خوب مرخص شد.

**بحث و نتیجه‌گیری:** با توجه به فراوانی اختلالات انعقادی در بیماران مبتلا به کووید ۱۹ و تجویز همزمان داروهای ضد انعقاد در بیماران بستری، خونریزی و هماتوم باید در روند درمانی بیماران مد نظر قرار گیرد.

**کلیدواژگان:** هماتوم، کووید ۱۹

### وابستگی سازمانی نویسندگان

۱- بخش جراحی، دانشکده پزشکی، دانشگاه علوم پزشکی آجا، تهران، ایران.

۲- بخش جراحی، دانشکده پزشکی، دانشگاه علوم پزشکی جندی شاپور، اهواز، ایران.

پست الکترونیک: khak89@gmail.com

۳- مرکز تحقیقات بیماری‌های عفونی، بخش جراحی، دانشکده پزشکی، دانشگاه علوم پزشکی آجا، تهران، ایران.

## مقدمه

راست و تحتانی شکم با احتمال هماتوم شکمی به حجم تقریبی ۴۸۰ سی سی بدون مایع آزاد گزارش شد. همچنین با توجه به کاهش فلوی عروقی تخمدان راست احتمال تورشن تخمدان راست نیز برای وی مطرح شد. بیمار جهت ادامه درمان به بیمارستان رازی شهر اهواز (بیمارستان معین کرونا) ارجاع داده شد. در بدو مراجعه به بیمارستان دوم علائم حیاتی پایدار بود و در معاینه شکم یک توده حدوداً ۱۰×۱۰ سانتی متری در قسمت تحتانی راست شکم لمس می‌شد. در سونوگرافی مجدد توده هایپراکو به حجم تقریبی ۴۵۰ سی سی در قدام رحم و پشت مثانه با کاهش فلوی عروقی تخمدان راست رویت شد که مطرح کننده تورشن تخمدان راست بود مایع آزاد شکمی نیز گزارش نشد.

در آزمایش‌های به عمل آمده در بیمارستان دوم به شرح ذیل بود:

- D-dimer: ۴۶۰ mg/L
- Hb: ۱۰.۲ g/L
- WBC: ۱۴۰۰۰ (N: ۹۳%)
- PLT: ۱۶۰۰۰۰
- LDH: ۵۸۸ U/L
- PT: ۱۳ S
- PTT: ۳۰ S
- INR: ۱

بیمار توسط جراحی زنان با شک به تورشن تخمدان به اتاق عمل منتقل و لاپاراتومی با برش تحتانی شکم انجام و پس از اطمینان از عدم وجود ضایعات مربوط به رحم و تخمدان مشورت حین عمل با سرویس جراحی درخواست گردید. در این مرحله برش شکم به بالای ناف گسترش داده شد و شکم مورد بررسی قرار گرفت و یک هماتوم به ابعاد حدودی ۱۰ در ۱۵ سانتیمتر به حجم تقریبی ۴۵۰ سی سی با جدار سرروزی

بیماری کووید ۱۹ متعاقب ورود کوروناویروس ۲ از طریق گیرنده‌های مبدل آنژیوتانسین ۲ در سلول‌های اپیتلیال تنفسی ایجاد می‌گردد. سن بالا و بیماری‌های زمینه‌ای اعم از دیابت و فشار خون سبب افزایش بیان گیرنده فوق در سطح سلول‌های تنفسی و افزایش ورود ویروس‌ها و وقوع بیماری شدیدتر می‌شود. پیامد نهایی بیماری شدید، زجر تنفسی و آمبولی ریوی است که در حقیقت دو عامل اصلی مرگ و میر در این بیماری به شمار می‌روند یکی از درمان‌هایی که جهت پیشگیری از ترومبوآمبولی در بیماران بستری تجویز می‌گردد، داروهای ضد انعقاد است. تجویز این داروها در کنار سایر درمان‌های ضد ویروسی و ضد التهابی ممکن است منجر به بروز خونریزی و هماتوم شود که می‌تواند بطور بالقوه خطرناک باشد (۴-۱). همچنین در بررسی‌های انجام شده در بیماران کووید ۱۹ افزایش میزان D-dimer و فیبرینوژن و افزایش میزان پروتئین‌های انعقادی به همراه تغییر عملکرد آن‌ها زمینه‌ساز بروز ترومبوز می‌شود. همچنین زمان پروترومبین و ترومبوپلاستین فعال افزایش یافته و کاهش در میزان فعالیت آنتی ترومبینی نیز رخ می‌دهد (۵، ۶). علت اصلی این کوآگولوپاتی همچنان نامعلوم است ولی مشخصاً فعالیت نامنظم سیستم ایمنی و آسیب اندوتلیال عروقی می‌تواند در این امر دخیل باشد (۷). در این مقاله یک بیمار مبتلا به کووید ۱۹ شدید که دچار هماتوم شکمی شد معرفی می‌گردد.

## گزارش مورد

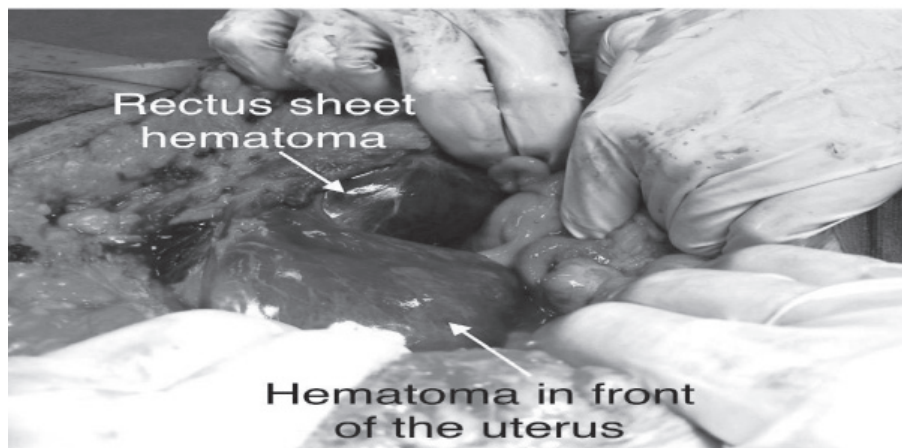
بیمار خانم ۴۶ ساله به دنبال سرفه، تب و تنگی نفس در بیمارستان طالقانی شهر آبادان با شک به بیماری کووید ۱۹ بستری و عفونت با ویروس کرونا به وسیله تست سوآپ نازال بستری و عفونت با ویروس کرونا به وسیله تست سوآپ نازال PCR (Polymerase chain reaction) تایید شد. در CT اسکن قفسه سینه هم ضایعات Ground Glass Opacity به صورت متوسط با درگیری دوطرفه گزارش شد. بیمار سابقه یک نوبت آنژیوگرافی در طی یک سال قبل داشته، ولی مصرف داروهای ضد پلاکت یا ضد انعقاد را ذکر نمی‌کرده است. در هنگام بستری برای بیمار رمدسیویر، دگزامتازون و داروی ضد انعقاد انوکسپارین با دوز ۶۰ واحد هر دوازده ساعت بصورت زیر جلدی شروع شد. در روز پنجم بستری در بیمارستان که معادل روز ۱۰ از شروع علائم اولیه کورونا بود، بیمار به‌طور ناگهانی دچار درد شکم در قسمت تحتانی راست شکم بدون انتشار به نواحی دیگر شد. برای بیمار سونوگرافی شکم درخواست شد که در سونوگرافی یک توده هایپراکو فاقد هموژنیسیته در سمت

مرکزی، دستگاه گوارش، دستگاه ادراری-تناسلی و یا در اندامها و نسوج نرم رخ دهد (۱۰-۷). در بیماری که مطرح شد، وقوع هماتوم علیرغم نرمال بودن پلاکت و زمان پروترومبین رخ داده بود. با توجه به فراوانی نسبی اختلالات انعقادی در بیماران کووید ۱۹ و تجویز هم زمان دو یا چند داروهای ضد انعقاد در اغلب بیماران بستری و بدحال، لازم است که این بیماران از نظر وقوع خونریزی و هماتوم که به صورت افت ناگهانی یا تدریجی هموگلوبین، درد غیر مرتبط با بیماری، اختلال هوشیاری، هموپتزی، ملنا و هرگونه علائم جدید غیر قابل توجیه تظاهر پیدا می کند تحت پایش قرار گیرند. همچنین پیشنهاد می گردد وقوع عوارض جراحی و بخصوص خونریزی و هماتوم، در جمعیت وسیع تری از بیماران بستری در سطح کشور، مورد ارزیابی قرار گیرد.

نازک در امتداد فاشیای عضله رکتوس شکمی بدون ارتباط با روده و مثانه و حالب رویت شد (تصویر شماره ۱). سایر قسمت های شکم فاقد هرگونه نکته غیر طبیعی بود. پس از خارج کردن هماتوم و شستشوی شکم و اطمینان از هموستاز درن شکمی تعبیه و عضلات شکم ترمیم شد و بیمار با وضعیت پایدار به بخش مراقبت های ویژه منتقل و طی یک هفته با حال عمومی نسبتا خوب مرخص شد.

### بحث و نتیجه گیری

شیوع خونریزی و هماتوم در بیماران کووید ۱۹ تا ۲٪ برآورد شده است و یکی از مشکلات جراحی نسبتا شایع در این بیماران و از علل بالقوه مرگ و میر می باشد. هماتوم و خونریزی ممکن است در هریک از ارگان های حیاتی بدن از قبیل دستگاه عصبی



تصویر شماره ۱- نمای هماتوم قدام رحم و هماتوم شیت رکتوس

## منابع

COVID-19 patients: a meta-analysis [published online April 15, 2020]. *J Med Virol*

9. Al-Samkari H, Karp Leaf RS, Dzik WH, Carlson JC, Fogerty AE, Waheed A, Goodarzi K, Bendapudi P, Bornikova L, Gupta S, et al. COVID and coagulation: bleeding and thrombotic manifestations of SARS-CoV2 infection [published online June 3, 2020]

10. Marya AlSamman, BA, Amy Caggiula, MD, Sangrag Ganguli, MMSc, Monika Misak: Non-respiratory presentations of COVID-19, a clinical review, *YAJEM*-159424; 11

1. Lorenzo-Villalba N, Maouche Y, Syrovatknova A, Pham F, Chahbazian JB, Pertoldi P, Andrès E, Zulfiqar AA. Cutaneous complications secondary to haemostasis abnormalities in COVID-19 infection. *EJCRIM* 2020;7: doi:10.12890/2020\_001769.

2. Chen, G. et al. Clinical and immunological features of severe and moderate coronavirus disease 2019. *J. Clin. Invest.* 130, 2620–2629 (2020).

3. Yi Bao, Shu Yu Lin, Zhao Hui Cheng, Jun Xia, Yan Peng Sun, Qi Zhao, Guang Jian Liu: Clinical Features of COVID-19 in a Young Man with Massive Cerebral Hemorrhage, *SN Compr. Clin. Med.*, 2020;11:1200–3

4. Nigel Mackman, Silvio Antoniak, Alisa S. Wolberg, Raj Kasthuri, Nigel S. Key: Coagulation Abnormalities and Thrombosis in Patients Infected With SARS-CoV-2, *Arterioscler Thromb Vasc Biol.* 2020;40:2033–2044

5. Hoffmann M, Kleine-Weber H, Schroeder S, Krüger N, Herrler T, Erichsen S, Schiergens TS, Herrler G, Wu NH, Nitsche A, et al. SARS-CoV-2 Cell entry depends on ACE2 and TMPRSS2 and is blocked by a clinically proven protease inhibitor. *Cell.* 2020;181:271–280.e8.

6. Gheblawi M, Wang K, Viveiros A, Nguyen Q, Zhong JC, Turner AJ, Raizada MK, Grant MB, Oudit GY. Angiotensin-converting enzyme 2: SARSCoV-2 receptor and regulator of the renin-angiotensin system: celebrating the 20th anniversary of the discovery of ACE2. *Circ Res.* 2020;126:1456– 1474

7. Ackermann M, Verleden SE, Kuehnel M, Haverich A, Welte T, Laenger F, Vanstapel A, Werlein C, Stark H, Tzankov A, et al. Pulmonary vascular endothelialitis, thrombosis, and angiogenesis in COVID-19. *N Eng J Med.* 2020;383:120–128.

8. Zhu J, Ji P, Pang J, Zhong Z, Li H, He C, Zhang J, Zhao C. Clinical characteristics of 3,062

